Experimentelle Untersuchungen

über den

Heilungsvorgang bei perforirenden und nicht perforirenden Hornhautwunden

mit besonderer Berücksichtigung der Cocaïn-Einwirkung.

Inaugural-Dissertation,

welche nebst beigefügten Thesen

mit Genehmigung der

Medicinischen Facultät der Königl. Universität Breslau

zur

Erlangung der Doktorwürde

in der

Medicin und Chirurgie

Montag, den 14. October 1901, mittags 12 Uhr

in der

Aula Leopoldina der Universität

öffentlich verteidigen wird

Atsuhiko Masugi

pract. Arzt (Japan) z. Z. Volontärassistent an der Königl. Universitäts-Augenklinik zu Breslau.

ACAD. MED. BAT. BIBL.

Opponenten:

Dr. med. Richard Depène, Assistenzarzt an der Kgl. Augenklinik.
Dr. med. Gustav Olbrich, Volontärarzt an der Kgl. Augenklinik.

Stuttgart
Hoffmann'sche Buchdruckerei.
1901.

Gedruckt mit Genehmigung der medicinischen Facultät der Universität Breslau.

Referent: Geheimer Medicinalrath Prof. Dr. Uhthoff.

Filehne, z. Z. Dekan.

Schon seit längerer Zeit haben die Beobachtungen über die feineren Vorgänge bei Wunden der Hornhaut zu grossen Fortschritten geführt. Es sei mir gestattet, zur einschlägigen Literatur einen kurzen Beitrag zu liefern, wie die Hornhautwunden unter normalen Verhältnissen heilen. Es gibt eine Reihe hierauf gerichteter Untersuchungen, von denen besonders die Arbeiten von Güterbock[1]), Gussenbauer[2]), Wyss[3]), Neese[4]), Ranvier[5]) und anderer Autoren zu erwähnen sind. Es scheint demnach der Verlauf der Cornealwunde sich folgendermassen zu gestalten:

Wenn man bei Kaninchen mit dem Messer eine penetrirende schmale Wunde angelegt hat, so beobachtet man, dass die Wunde sich schnell schliesst und die Vorderkammer binnen 1/4 Stunde wiederhergestellt ist. Diese erste Vereinigung wird bei kleinen linearen Schnitten dadurch bewirkt, dass das Cornealparenchym sich mit Kammerwasser imbibirt und dadurch schwillt, so dass die Wundränder direkt aneinander gepresst werden und zwar da, wo die Entfernung zwischen den durchtrennten Corneallamellen am geringsten ist. Dieses Ineinandergreifen der Hornhautlamellen findet man gewöhnlich in der Mitte des Wundkanals, während sowohl nach aussen als auch nach innen die Hornhautlamellen auseinander weichen. Dadurch bilden sich zwei Wundtrichter, welche ihre Spitzen nach den mittleren Hornhautlamellen richten. Dieses Auseinanderweichen der äusseren und inneren Hornhauttheile geschieht zu Folge der Elasticitätsverhältnisse der Hornhaut. Wenn die beiden Wundränder zu stark geklafft haben, stossen die Hornhautlamellen nirgends direkt aneinander, sondern es entsteht zwischen denselben eine Schicht Fibrin, welche den ersten Verschluss der Wunde besorgt. Wenn sich auch die Wundränder nicht direkt treffen, pflegt der engste Theil der Wundspalte sich ungefähr mitten in der Cornea oder etwa in der Nähe der hinteren Seite derselben zu befinden. Auch in diesem Falle unterscheidet man zwei Wundtrichter, von denen sich einer aussen und der andere innen befinden. Der äussere Wundtrichter wird mit Epithel erfüllt, während sich im inneren allmählich

Fibrin sammelt. Was die Entstehung der vorderen Epitheleinsenkung anbetrifft, so stehen sich verschiedene Ansichten gegenüber. Güterbock führt das Zustandekommen einer Epitheleinsenkung auf einen mechanischen Vorgang zurück und nimmt an, wie eine in Weichtheile eindringende Kugel die äussere Haut in die Einbruchspforte hineinstülpt, so soll die Epitheleinsenkung durch einfache Zerrung mit der Spitze des Messers entstehen. Nach Becker[6]) kann diese Auffassung allenfalls für die Einstichstelle Geltung haben, nicht aber für die ganze Länge des Schnittes. Gussenbauer stellt sich vor, dass bei dem in der zerrissenen Membrana elastica ant. und dem Epithel bestehenden Elasticitätsunterschiede die Membran nach der Durchschneidung sich schneller zurückziehe und das Epithel sich einrolle. Alle diese Autoren lassen eine aktive Betheiligung des Epithels beim Wundheilungsprocesse ausser acht. Nach Neese dagegen bildet sich nach 30 Stunden ein Pfropf von solcher Mächtigkeit, dass es unwahrscheinlich ist, er sei lediglich mechanisch entstanden. Genannter Autor hat gefunden, dass in die Schnittwunde eine Stunde nach der Operation das Epithel in keinerlei Weise hineingezerrt ist, sondern ganz scharf geschnittene Ränder besitzt. Dasselbe hat Wyss übrigens für nicht penetrirende Wunden nachgewiesen. Neese hat in den ersten Stunden nach dem Einschnitte ziemlich zahlreiche Mitosen beobachtet. Am reichlichsten waren sie in der vierten Stunde vorhanden. Die Kerntheilungsfiguren befinden sich in ihrer grössten Anzahl nicht genau am Wundrande, sondern etwas von ihm entfernt. Am Beginn des zweiten Tages betheiligt sich die Epithelwucherung in der Wunde selbst an der Regeneration der Zellen. Die Verschiebung der Epithelzellen, die in Folge der lebhaften Zellentheilung entsteht, geht nach dem Wundrande zu vor sich, weil hier die Zellen den wenigsten Widerstand finden.

Nach der Auffassung Ranvier's kann man weiterhin annehmen, dass die Vernarbung anfänglich nur eine scheinbare ist; nachher schiebt sich vom benachbarten Epithel ein Epithelpfropf in die Wunde hinein und füllt diese vollkommen aus. Die erste Verklebung erfolgt also unter Ausschluss einer regenerativen Vermehrung irgend welcher Elemente, lediglich durch eine mechanische Verschiebung des Epithels.

Noch eine andere Ansicht vertritt Peters[7]), welcher meint, dass ein Defekt zunächst durch eine einschichtige Epithellage gedeckt wird, und dass diese Zellen in den Defekt durch amöboide, also aktive Bewegung gelangen. Nachdem der Defekt auf diese Weise sozusagen provisorisch gedeckt

ist, treten erst indirekte Kerntheilungen auf, zunächst zahlreich, später allmählich in geringer Anzahl. Es wäre somit konstatirt, dass der Defekt zunächst von dem vorhandenen Zellenmaterial durch einfache Verlagerung der Elemente und dann erst durch Neubildung gedeckt wird.

Da, wie im obigen kurz dargestellt wurde, noch erhebliche Differenzen der Ansichten bestehen, suchte ich mir durch eigene experimentelle Untersuchungen ein Urtheil über den genannten Gegenstand zu bilden. Ich hatte es mir ferner zum Ziele gesetzt, das Verhalten der frischen Cornealwunde bei Anwendung des Cocaïns und bei Nichtanwendung desselben zu beobachten.

Zu meinem Experimente habe ich nur Kaninchen verwendet. Die Experimente erstreckten sich auf eine einfache perforirende und nicht perforirende Verletzung der Cornea mit vorsichtiger Vermeidung einer Beschädigung der Iris und der Linsenkapsel. Zur Desinfektion des Conjunctivalsackes wandte ich nur abgekochtes Wasser an. Die Desinfektion der Instrumente erfolgte durch absoluten Alkohol. Als Härtungsmittel gelangte theils Formol, theils Alkohol zur Anwendung. Die Bulbi lagen für gewöhnlich 2 Tage in einer Lösung von 10% Formol, kamen dann je einen Tag in 30%, 50%, 70%, 80%, 96% und zuletzt in absoluten Alkohol. Nach weiteren 2 Tagen wurde Aether-Alkohol verwendet, endlich Celloidin, damit die Verarbeitung in der üblichen Weise erfolgen konnte. Die Präparate wurden mit Hämatoxylin-Eosin oder nach van Gieson gefärbt. Auf eine andere Färbungsmethode werde ich später zu sprechen kommen.

Der besseren Uebersicht halber habe ich eine Beschreibung der gemachten Versuche und der Resultate der mikroskopischen Untersuchungen in den nebenstehenden Tabellen zusammengestellt. Bemerken will ich noch, dass bei den Untersuchungen nur der vordere Theil des Bulbus in Erwägung kam, weil sich für meine Beobachtungen eine Fixirung des ganzen Bulbus erübrigte.

Ueberdies beziehen sich die Untersuchungsresultate auf die allererste Periode der Wundheilung (von 1–48 Stunden).

An der Hand der nachstehenden Tabellen werde ich versuchen, die von mir gewonnenen Resultate in übersichtlicher Weise darzulegen. Betreffs des klinischen Bildes hebe ich hervor, dass in allen Fällen schon im ersten Stadium, besonders aber bei kleinen Schnittverletzungen, die Verklebung der Wundränder stets deutlich und rasch erfolgte. Die vordere Kammer hatte sich gewöhnlich schon im Laufe von 15 bis 20 Minuten vollständig wiederhergestellt. Sofort nach einer gemachten Verletzung sieht man mit freiem Auge die von steilen Rändern begrenzte Wundlinie; schon nach 6 bis 12 Stunden flachen sich dieselben allmählich ab.

Tabelle I.

Versuche ohne Cocaïn.

Nr.	Alters-stadium d. Wunde	Länge des Linear-schnittes	Art d. Wunde u. d. Schnitt-führung	Klinischer Befund der Wunde	Mikroskopischer Befund				
					Verhalten der Epithelzellen	Verhalten des Wundkanals	Verhalten der Descemeti u. ihr. Endothels	Mitosen	
								Zahl	Stelle
I	1 te Stunde	3 mm	Perforirende Schnittwunde im Pupillar-gebiete, etwa in verticaler Richtung ge-führt	Die Wundrän-der sind fest verklebt und die Vorder-kammer bil-det sich voll-ständig	Das Horn-hautepithel ist mit scharfen Rändern ab-geschnitten. Die Epithel-zellen zeigen keine Ver-änderung	Aus der Wunde drängt sich eine fibrinöse Substanz, welche den ganzen Wundkanal aus-füllt. Dieser fibri-nöse Pfropf er-streckt sich nach hinten bis in die Vorderkammer	Die Descemeti und ihr Endo-thel waren auseinander-klaffend und wiesen keine Verände-rungen auf	2 bis 4 Mi-tosen. Ausge-bildeter Mutterstern, kranzförmiges Chromatin	In den Fuss-zellen entfernt von der Wunde
II	2 te Stunde	5 mm	Perforirende Wunde im Pupillar-gebiete, etwa in horizon-talerRichtung von der Des-cemeti nach aussen gegen das Hornhaut-epithel ge-führt	Die Wund-ränder sind etwas ge-klafft, und es zeigt sich eine vordere Synechie	Das Horn-hautepithel verschiebt sich nur ein wenig. Bei den Epithel-zellen ist keine Veränderung vorhanden	Der Wundkanal klafft stark und es zeigt sich nirgends ein Ineinander-greifen der beiden Wundränder. Der Wundkanal ist mit einem fibrinartigen Pfropfe ausgefüllt	Die Descemeti und ihr Endo-thel zeigen keine Ver-änderungen	15 bis 20 Mi-tosen. Ver-schiedene Formen der Kern-theilungs-figuren	Im entfernten Theile der Wunde finden sich Mitosen in Fusszellen

III	2 te Stunde	6 mm	Nicht perforirende Wunde in verticaler Richtung	Die Wundlinie ist von steilen Rändern begrenzt	Das Hornhautepithel senkt sich ein klein wenig nach dem Wundkanal hin	Der Wundkanal klafft etwas auseinander und es zeigt sich ein trichterförmiger Defect		20 bis 25 Mitosen und zwar Mutterstern und Tochterstern	In Fusszellen. Die Mitosen sind auf der gesammten Hornhautoberfläche verstreut, doch erscheint ihre Zahl in einer gewissen Entfernung von der Wunde grösser als in der Nähe derselben
IV	3 te Stunde	3 mm	Perforirende Schnittwunde. Die Schnittführung geschieht von der Descemeti nach aussen gegen das Hornhautepithel	Die Verklebung der Wundränder ist deutlich. Man sieht in der Vorderkammer eine verbreitete circumskripte Trübung	Die Epitheleinsenkung reicht bis zu einem Viertel des vorderen Wundtrichters	In der Mitte des Wundkanals sind die Wände der Wunde geschlossen, und es bildet sich ein vorderer und ein hinterer Wundtrichter. Letzterer füllt sich mit Gerinnungsmasse	Die Descemeti ist ziemlich stark geschrumpft, u. die Schnittwunden sind etwas eingerollt. Am Endothel zeigte sich keine Veränderung	35 bis 40 Mitosen. Ihre Form ist verschieden. Man findet ziemlich viel Tochtersterne und kranzförmiges Chromatin	dto.
V	4 te Stunde	4 mm	Perforirende Wunde. Die Schnittführung erfolgt ebenfalls von innen nach aussen	Die Wunde ist fest verklebt. In der Vorderkammer beobachtet man die obengenannte Trübung	Das Hornhautepithel senkt sich unbedeutend tiefer	In der Mitte des Wundkanals sind die beiden Wundränder einander genähert. Dadurch bilden sich zwei Wundtrichter, von denen der hintere mit einer fibrinartigen Gerinnungsmasse ausgefüllt ist	Die Descemeti klafft stark und ihre Schnittenden sind eingerollt	20 bis 25 Mitosen	dto.

Tabelle II.

Versuche ohne Cocaïn.

Nr.	Alters-stadium d. Wunde	Länge des Linear-schnittes	Art d. Wunde u. d. Schnitt-führung	Klinischer Befund der Wunde	Mikroskopischer Befund				
					Verhalten der Epithelzellen	Verhalten des Wundkanals	Verhalten der Descemeti u. ihr. Endothels	Mitosen	
								Zahl	Stelle
VI	4 te Stunde	5 mm	Nicht perfo-rirend. Wunde im Pupillar-gebiete, etwa in horizontal. Richtung	Die Wunde klafft stark, u. ihre Ränder sind scharf	Die Epithel-zellen senken sich nur wenig nach d. Wund-trichter hin	Die Wund-ränd. sind stark auseinander ge-klafft; dadurch bildet sich eine trichterförmige Wundspalte. Die Hornhaut-lamellen sind scharf ge-schnitten		ca. 20 Mitosen	Die Mitosen haben sich in gewisser Ent-fernung von d. Wunde reich-lich gebildet. Sie sitzen immer in Fuss-zellen
VII	6 te Stunde	3 mm	Perforirende Wunde. Die Schnitt-führung er-folgt v. innen nach aussen	Die Wund-ränder sind abgeflacht. Die circum-skripte Trü-bung sieht man in der vorderen Kammer als schmal. Fleck	Die Epithel-einsenkung erreicht die halbe Höhe d. vord. Wund-trichters. Auf d. Hornhaut-epithel ist keine Verän-derung wahr-zunehmen	In der Mitte des Wundkanals haben die Horn-hautlamellen in-einandergegriffen. Der hintere Wund-trichter ist mit einem Fibrin-pfropf aus-gefüllt	Die Descemeti klafft stark, die Endothel-zellen zeigen keine Verän-derung	18 bis 20 Mi-tosen. Ver-schiedene For-men der Fi-guren	Mitosen in Fusszellen. Entfernt von d. Wundspalte findet man sie besonders reichlich

VIII	15 te Stunde	5 mm	Nicht perforirende Schnittwunde, etwa in verticaler Richtung	Die Wundränder waren zuerst ganz scharf geschnitten. 15 Stunden nach der Operation erscheinen sie abgeflacht	Eine dünne Epithellage kleidet die Wände des Wundtrichters aus	Die Wunde klafft stark und es bildet sich ein nach aussen geöffneter Wundtrichter		5 bis 8 Mitosen	Die Mehrzahl der Mitosen ist in der Nähe der Wunde vorhanden. Einige Mitosen sitzen in den Zellen der mittleren Schicht des Hornhautepithels
IX	24 te Stunde	4 mm	Perforirende Schnittwunde im Pupillargebiete. Die Wunde liegt in verticaler Richtung	Die Wundränder sind fest verklebt, und es zeigt sich eine schmale Linie auf der Cornea. Im Pupillargebiete ist ein schleimiges Exsudat vorhanden	Die Epithelzellen füllen den vorderen Wundtrichter aus. Es bildet sich eine flache Grube nach der dem Cornealepithel zugekehrten Seite	Die Wundränd. treffen sich nicht dir., ab. sie sind einander genähert. Die Annäherungsstelle ist d. endothelialen Seite zugekehrt. D. hintere Wundtricht. ist m. e. Fibrinpfr. ausgefüllt	Die Descemeti und ihr Endothel sind scharf geschnitten. Im übrigen ist keine Veränderung vorhanden	2 bis 4 Mitosen. An der tiefsten Stelle des Epithelpfropfes find. man einige Chromatingerüste	In der Nähe des Wundkanals und im Epithelpfropf findet man Mitosen
X	48 te Stunde	4 mm	Perforirende Wunde. Die Schnittführ. erfolgt von innen nach aussen	Die Wunde ist 48 Stunden nach der Verletzung fest verklebt	Die Epithelzellen sind stark gewuchert und haben den ganzen vorder. Wundtrichter ausgefüllt. Es zeigt sich keine Delle mehr	In der Mitte des Wundkanals zeigt sich ein primärer lamellärer Verschluss. In der vord. Kammer findet man einen netzförmigen Fibrinniederschlag	Die Enden der geschnittenen Descemeti sind etwas eingerollt. Bei den Endothelzellen ist keine Veränderung nachweisbar	4 bis 5 Mitosen. In dem Epithelpfropfe sind einige Tochtersterne	Mitosen sitzen in den Wundrändern und im Epithelpfropfe; nur eine war von der Wunde entfernt

Die Veränderung der Hornhaut nach einer einfachen, mit einem Graefe'schen Messer gemachten Schnittverletzung zeigte sich anatomisch folgendermassen:

Bei einer Untersuchung der Querschnitte der Hornhautwunde, eine Stunde nach der gesetzten Verletzung, zeigt es sich, dass das Epithel mit scharfen Rändern parallel dem Wundkanal abschneidet. In diesem Stadium beobachtet man nirgends eine Epitheleinsenkung, welche etwa durch die Gewalt des verletzenden Instrumentes in den Wundkanal mitgebracht worden wäre. Die beiden scharf geschnittenen Wundränder sind in diesem Stadium etwas zurückgewichen. Nach zwei Stunden hat sich das Epithel ein klein wenig, in 3—4 Stunden etwas reichlicher von den scharf geschnittenen Wundrändern nach der Wundspalte zu vorgeschoben. Ist der Wundkanal erreicht, so senkt sich die Epithelwucherung an den Wandungen des Wundkanals hinab und gelangt in 6 Stunden nach der Operation bis zur Hälfte des vorderen Wundtrichters. Schon in 24 Stunden hat sich die Epithelwucherung bis an das Centrum des Wundkanals gedrängt, so dass der Kanal zum grossen Theile ausgefüllt ist. Von dem Kanal ist jetzt nur noch eine Delle, nämlich eine flache Grube, auf dem Querschnitt übrig. Nach 48 Stunden findet sich die ganze Wunde mit Epithel vollständig angefüllt.

Auch bei penetrirenden Wunden bemerkt man zunächst, wie aus Fig. 1 ersichtlich ist, keine Einsenkung von Epithelzellen in den Wundkanal hinein, sondern man beobachtet sie erst zwei bis drei Stunden nach der Verletzung, wie Fig. 2 zeigt. In diesem Punkte kann ich mich Neese anschliessen, der angibt, dass die Schliessung des Wundkanals in Folge des Elasticitätsverhältnisses der Hornhautlamellen geschieht. Entweder ist der Verschluss in den mittelsten Corneallamellen ein vollständiger oder nur theilweiser, jedenfalls zeigen die Hornhautlamellen in der Mitte des Kanals eine Annäherung (Fig. 1 und 2, L.). Dadurch bildet sich ein vorderer und ein hinterer Wundtrichter. Die Epithelzellen wuchern nach dem Wundkanal zu bis in diesen hinein, bis zur Mitte desselben, wo sie auf natürlichen Widerstand stossen und so den vorderen Wundtrichter nach bestimmter Zeit mit einem Epithelpfropf ausfüllen (Fig. 3, E. Pf.).

Man benennt als primäre Vereinigung der Hornhautwunde einen unmittelbaren Wundverschluss, welcher auf Grund des Elasticitätsverhältnisses der Hornhautlamellen sofort nach der Verletzung entsteht. Aber dieses Ineinandergreifen der mittleren Hornhautsubstanz ist nicht immer bei allen Wunden vorhanden, sondern dieser primäre lamelläre Verschluss findet gewöhnlich nur bei einer kleinen, schmalen Schnittwunde statt. Bei grösseren Wunden klaffen die Wundränder zu stark, so dass sie sich nicht direkt berühren können. Zwischen ihnen befindet sich eine fibrinartige Gerinnungsmasse, die sich nach hinten in der Vorderkammer weit verbreitet und dort allmählich verliert (Fig. 1, F. Pf.). In diesem Falle entsteht der primäre Verschluss durch einen

fibrinartigen Gerinnungspfropf. Dieser Pfropf bildet sich nach Wyss und Neese durch gegenseitige Einwirkung von Parenchymsaft und Iristranssudat. Wenn man die eben genannte Substanz mit Hämatoxylin-Eosin färbt, so erscheint sie gewöhnlich etwas roth und zeigt eine fein faserige, netzförmige Struktur. Mit van Gieson'scher Färbung hat die Masse ein feingelbliches Aussehen. Man findet überhaupt keine geformten Bestandtheile in ihr. Die Substanz, welche die hintere trichterförmige Spalte oder die ganze Wundspalte ausfüllt, ist auch nach meinen daraufhin gerichteten Untersuchungen

Fig. 1.

nichts anders als fibrinartige Substanz, welche sich aus dem gerinnenden Kammerwasser niederschlägt. Dieser fibrinartige Pfropf spielt eine wichtige Rolle, weil er nach Ranvier bei der folgenden Wundheilung in Form von „fibres synaptigues" die Wundränder näher aneinanderzieht. Aber dieser fibrinartige Gerinnungspfropf im Wundkanal ist nur eine vorübergehende Erscheinung. Diese Gerinnungssubstanz verschmälert sich dann und verschwindet schliesslich ganz zu der Zeit, wo das Hornhautepithel nach dem Wundkanal hineinwuchert.

Wenn ich nun auf die Entstehung der vorderen Epitheleinsenkung übergehe, so möchte ich auf Grund meiner Präparate mit Sicherheit annehmen, dass die Bildung dieser Epithelwucherung, wie Wyss und Neese sagen, von den Wundrändern ausgeht, sich von hier in die Tiefe nach dem Wundkanal hineinsenkt und endlich ihn ausfüllt. Wie schon Eingangs erwähnt wurde, haben einige Autoren behauptet, dass

diese Epitheleinsenkung rein mechanisch, etwa durch die Spitze des Messers hervorgerufen wird. Es lässt sich dies schwer erklären, da bei einem entgegengesetzt geführten Schnitte (d. h. von innen, von der Descemeti nach aussen gegen das Hornhautepithel), sich auch dieselbe Erscheinung an der Wunde nach der bestimmten Zeit zeigt (Fig. 2, E.). Dies wird auch durch Becker[8]) in Betreff der Staarextractionswunde dargelegt. Schon vorhin habe ich ausgeführt, dass bei einer Untersuchung unmittelbar nach dem Einschnitte keine Epitheleinsenkung beobachtet wird, sondern dass die Epithelschicht mit scharfen Rändern abschneidet. Demnach

Fig. 2.

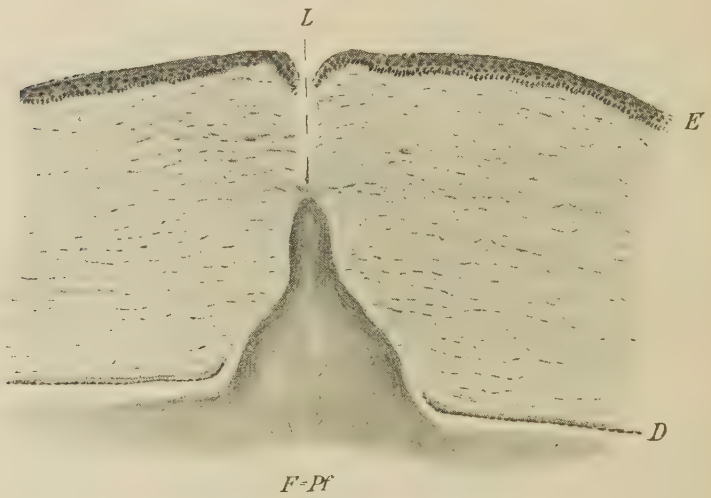

kann man eine erst später erfolgende Hinwanderung der Epithelzellen nach der Wundspalte nicht als einen rein mechanischen Vorgang, sondern nach meiner Meinung als eine Proliferation von Epithelzellen ansehen. Es scheint mir richtig, dass, wie Neese behauptet, durch die bald nach der Verletzung auftretende Kariokinese die Zellenproliferation hervorgerufen wird, welche bei der Deckung der Wundspalte eine grosse Rolle spielt. Auf diese Kariokinese muss ich noch etwas näher eingehen.

Zum Zwecke, die Kariokinese zu untersuchen, wird das frisch enucleirte Auge sofort für 10 bis 15 Stunden in 7,5% Sublimatlösung hineingelegt. Darauf wird es 24 Stunden in Leitungswasser ausgewaschen und je 24 Stunden lang in 50%, 70%, 90% und 96% Alkohol nachgehärtet.

Dann bringt man das Auge in Aetheralkohol. Zum besseren Entfernen des Sublimats giesst man einige Tropfen Jodtinktur in den genannten Alkohol. Hierauf erfolgt ein Einbetten in Celloidin. Die Dicke der Schnitte darf nicht mehr als 0,015 mm, höchstens 0,020 mm betragen. Je dünner der Schnitt ist, um so besser ist es. Es tritt mitunter ein ganz

Fig. 3.

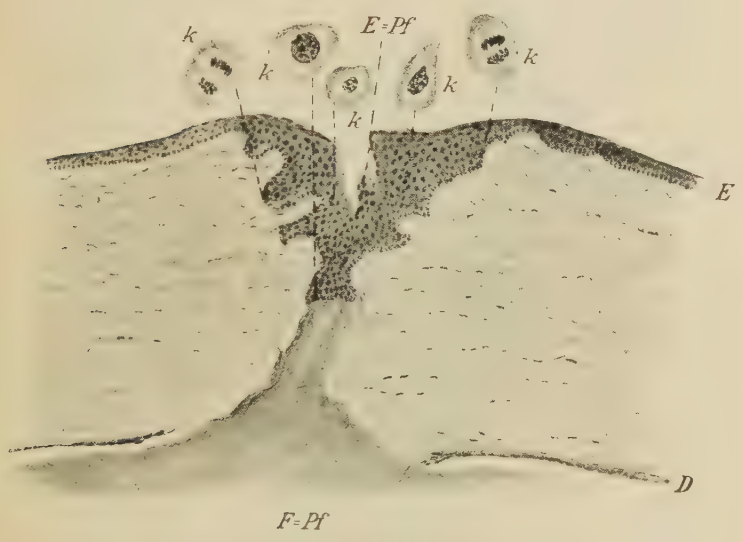

kleiner sandartiger Sublimatniederschlag auf, welcher die Untersuchung sehr beeinträchtigt. Um diesen zu entfernen, werden die geschnittenen Präparate nochmals etwa 6 Stunden lang in jodjodkalihaltigen Alkohol gelegt. Als Tinctionsmittel wurde Heidenhains Methode angewendet.

Fig. 4.



Zuerst wurden die Schnitte in eine $2^1/_2\,\%$ Lösung von schwefelsaurem Eisenoxydammonium — ca. $^1/_2$ Stunde lang —, dann ohne abzuspülen in eine $^1/_2\,\%$ wässerige Hämatoxylinlösung gebracht. Hierauf erfolgte Abschwenken in Leitungswasser, Zurückbringen zur Entfärbung in die Eisenoxydammoniumlösung, darauf nochmals öfteres Abschwenken in Leitungswasser.

Fig. 5.

Bevor die Beschreibung der durch die Verletzung hervorgerufenen Veränderung der Epithelzellen erfolgt, sei hier noch einmal an den normalen Zustand des Cornealepithels im Kaninchenauge erinnert. Man unterscheidet gewöhnlich unter dem Hornhautepithel drei verschiedene Schichten. Die unterste besteht aus Fusszellen, welche mit einer lichtbrechenden Platte, der Substantia propria, der Cornea aufsitzen (Fig. 4a). Diese Fusszellen sind cylindrisch, darauf folgen unregelmässige polygonale Zellen (Fig. 4b), endlich als oberste Schicht beobachtet man platte Zellen (Fig. 4c), welche ohne scharfe Grenze in die polygonalen Zellen übergehen. Unter den Fusszellen findet man bei den einzelnen Entwicklungs-

stadien sehr verschiedene Zellenformen, z. B. cylindrische, kugelförmige, kegelförmige und pedunkulirte Zellen [9]) [10]) [11]).

Nach der Verletzung zeigen sich nun an dem Hornhautepithel ganz bestimmte morphologische Veränderungen. Eine Stunde nach der Verletzung findet man 3 bis 5 Kariokinesen in den Epithelzellen auf einem Schnitte obengenannter Dicke. Diese Kariokinesen werden allmählich zahlreicher und etwa zwei Stunden nach der Verletzung sind sie auf der gesammten Hornhautoberfläche verstreut. Am reichlichsten sind diese Figuren nach drei Stunden vorhanden, so dass in dieser Zeit 35 bis 40 von ihnen wahrzunehmen sind. Dann wird ihre Anzahl allmählich geringer und nach 24 Stunden der Operation findet man nur 1 bis 3 Figuren.

Die Form der Mitosen ist je nach dem Stadium der Zellentheilung verschieden. Man findet vergrösserte Kerne der Epithelzellen mit vermehrtem Chromatin (Fig. 5, Ch.). Mutterknäuel (M.), stern- und kranzförmige Mutterknäuel (k. M.) und schliesslich Epithelzellen, welche als Mutterstern (Mst.) oder Tochterstern (T.) bezeichnet werden. Diese verschiedenen kariokinetischen Figuren sind immer im ersten Stadium in den Fusszellen vorhanden. Auffallend ist, dass in einer gewissen Entfernung von der Wunde die Kariokinese beginnt. Wenn man die beiden Abschnitte der Hornhaut, welche von der Wunde nach rechts und links liegen, in drei Theile zerlegt (Fig. 5), so kann man im ersten Stadium in den beiden äusseren Abschnitten jedenfalls zahlreichere Mitosen beobachten, als auf den inneren. Später jedoch, nach 3 bis 6 Stunden, findet man die Mehrzahl der Mitosen in der Nähe der Wunde.

Diese neuentwickelten Zellen drängen die älteren in der Richtung nach der Wundspalte und in diese hinein und nun bildet sich allmählich eine Epitheleinsenkung. Wenn diese eine gewisse Höhe erreicht hat, d. h. wenn der Kanal fast ausgefüllt ist, so beobachtet man auf der Oberfläche der Hornhaut fast gar keine oder nur eine sehr spärliche Anzahl der kariokinetischen Figuren. Dagegen sind dicht am Wundrande oder am Epithelzapfen selbst 2 bis 5 solche Figuren wahrzunehmen (Fig. 3, K.). Die Vermehrung der Zellen in der Nähe der Wundspalte schreitet ununterbrochen fort und nach zwei Tagen ist der vordere Theil der Wunde mit dem Epithelpfropf vollständig ausgefüllt.

Wenn ich nochmals diesen Befund kurz zusammenfassen darf, so möchte ich sagen, die Epitheleinsenkung, welche an Stelle der durch das Trauma geschädigten Epithel- und Cornealzellen getreten ist, ist als nichts anderes, als eine regenerative Wucherung des benachbarten Hornhautepithels aufzufassen; denn die Wucherung geschieht auf dem Wege der mitotischen Zelltheilung. Den Ausgangspunkt dieser Wucherung bilden die cylindrischen Zellen der untersten Epithelschicht. Die Zellenvermehrung beginnt auffallenderweise in einem gewissen Abstande von der Wunde.

Nun möchte ich auf meine Versuche, welche den Einfluss des Cocaïnum muriaticum bei diesem Heilungsprozess des Hornhautepithels erproben sollten, näher eingehen. Da einige Autoren von einer schädlichen Wirkung des Cocaïns in diesem Falle berichten, so sei mir gestattet, an dieser Stelle die einschlägige Literatur kurz zu besprechen.

Koller[12]) hat im Jahre 1884 in der Heidelberger ophthalmologischen Gesellschaft das Cocaïn als Anaestheticum der Cornea bezeichnet und dieses Mittel stets mit guten Resultaten angewendet. Nicht lange nach der Einführung dieses für die Ophthalmochirurgie so werthvollen Mittels hörte man von nachtheiligen Resultaten, welche von verschiedenen Autoren mitgetheilt wurden. Bunge[13]) berichtet im Jahre 1885 von einem schädlichen Einfluss des Cocaïns auf die Cornea. Er hat bei Staaroperationen nach Cocaïnisirung auf dem Auge einen ungünstigen Einfluss des Cocaïns auf die Cornea gesehen. Er fand einen ausgedehnten Epitheldefekt auf dem centralen Theile der Hornhaut. Ferner beobachtete er eine Trübung der Cornea. Einige hielten diese Trübung für die direkt schädliche Einwirkung des Cocaïns auf die Hornhaut.

Mellinger[14]) hat durch experimentelle Untersuchungen nachgewiesen, dass das Sublimat der eigentliche Urheber der Trübung ist; das Cocaïn befördert nach seiner Ansicht die Entstehung der Trübung, indem es der Sublimatlösung das Eindringen in das Parenchym erleichtert. Pflüger[15]) hat bei Staaroperationen nach der Anwendung des Cocaïns eine Hornhauttrübung und das Bild einer neuroparalytischen Keratitis beobachtet. Diesen schädlichen Einfluss auf das Hornhautepithel konstatiren später Gunn[16]) und Brunner[17]). Bellarminoff[18]) hat beobachtet, dass eine häufige Instillation von Cocaïn eine Abblätterung des Hornhautepithels hervorruft, was wahrscheinlich durch die Anwesenheit von Salzsäure im Cocaïn bedingt wird. Wicherkiewicz[19]) hat bei Staaroperationen nach Eröffnung der vorderen Kammer einen starken Hornhautkollaps und ungenaue Adaptation der Wundränder gefunden. Pflüger[20]) hat im Jahre 1886 einen eigenthümlichen Fall von einer ernsten, lokalen, schädlichen Cocaïneinwirkung auf die Hornhaut beobachtet. Er hatte unter Anwendung des Cocaïns einem Patienten den Staar auf dem linken Auge mit der Kapsel extrahirt. Drei Tage später, als der Verband gewechselt wurde, fand Pflüger das Auge nicht von den Lidern gedeckt, sondern den Verband auf der diffus getrübten Cornea liegen und die Wunde gesprengt, den Bulbus weich und difform. Das Auge

musste später enucleirt werden. Pflüger fasst das unglückliche Resultat, welches das linke Auge des Patienten betroffen hatte, als durch Cocaïnanwendung bedingt auf. Er meint, dass das Cocaïn die Sensibilität der Hornhaut derart herabgesetzt hatte, dass der Patient, welcher während des Verbandanlegens das Auge nochmals geöffnet haben musste, den Contact des Verbandes mit der Cornea gar nicht gemerkt und merkwürdiger Weise später auch nicht geklagt hatte. In demselben Jahre hat Würdinger[21]) eine experimentelle Untersuchung ausgeführt und gefunden, dass das Cocaïn auf der Cornea des Kaninchenauges bei dauernder Einwirkung eine recht tief greifende Zerstörung und Abstossung der Epithelzellen hervorgerufen hatte. Bei dem Menschen sind die Veränderungen im Allgemeinen weniger deutlich. Nach Mellinger[22]) stört das Cocaïn die erste feste Vereinigung von Hornhautwunden und bringt eine die Hornhautelasticität beeinträchtigende Wirkung hervor. Im Gegensatz zu Mellinger fand Block[23]), dass das Cocaïn absolut keinen schädlichen Einfluss ausübt. In der neueren Zeit hat Dalén[24]) den Einfluss des Holokaïns und Cocaïns auf die Heilung der Hornhautwunde näher dargethan.

Aus den eben angeführten Berichten ergibt sich demnach, dass bei Anwendung des Cocaïns eine mehr oder weniger starke toxische Einwirkung auf die Hornhaut vor sich geht. Obgleich durch vielfache Versuche und klinische Beobachtungen die Frage, auf welche Weise das Cocaïn auf die Hornhaut einwirkt, schon gelöst erschien, habe ich doch, da die Ansichten so divergirend auftreten, es für nothwendig erachtet noch weitere Versuche anzustellen.

Als Versuchsobjekte dienten mir ausschliesslich Kaninchen. Es kam eine Einspritzung von einer theils 2%, theils 5% Cocaïnlösung zur Anwendung. Zunächst wurden 2—3 Tropfen eingegossen, bis schliesslich im Laufe einiger Minuten im Ganzen 10—15 Tropfen dem Auge zugeführt wurden. Die Anästhesie der Hornhaut war nach 10—15 Minuten vollständig. Der Schnitt wurde mit einem Graefe'schen oder Knapp'schen Messer im Pupillargebiete angelegt. Die Veränderungen der Schnittwunde und der Oberfläche der Cornea wurden mit blossem Auge und mit Hilfe der Lupe beobachtet. Allgemeine Beobachtungen, die sich bei meinen Versuchen ergaben, sind in nachstehender Tabelle übersichtlich dargestellt.

Aus nachstehender Uebersicht erkennen wir, dass das Cocaïn in der That eine Veränderung des Hornhautepithels hervorruft. Nun möchte ich diese Veränderungen jenen vergleichend gegenüberstellen, welche man beobachtet, wenn man Cocaïn nicht anwendet.

Tabelle III.

Versuche mit Cocaïn.

Nr.	Alters-stadium d. Wunde	Länge des Linear-schnittes	Procent-satz des Cocaïns	Art der Wunde und der Schnitt-führung	Klinischer Befund der Wunde	Mikroskopischer Befund				
						Verhalten der Epithelzellen	Verhalten des Wundkanals	Verhalten der Descemeti u. ihr. Endothels	Mitosen — Zahl	Mitosen — Stelle
I	1te Stunde	3 mm	2 %	Perforirende Schnittwunde im Pupillargebiete etwa in verticaler Richtung geführt	Die Wundränder sind fest vereinigt. Im Pupillargebiete ist das Exsudat erkennbar	An der Wundstelle sind die Epithelzellen scharf geschnitten. Die Zellen der obersten u. mittelsten Epithelschicht sind geschrumpft	Die Wunde ist stark geklafft. Der ganze Wundkanal ist mit dem Gerinnungspfropf vollständig ausgefüllt. Dieser Pfropf erstreckt sich nach hinten bis in die vordere Kammer	Die Descemeti und ihr Endothel sind stark geschrumpft, sonst ist keine Veränderung wahrzunehmen	1 bis 2 Mitosen. In einigen Präparaten findet man keine Mitosen	Fusszellen entfernt von der Wunde
II	1te Stunde	4 mm	5 %	Perforirende Schnittwunde. Die Schnittführung geschieht von der Descemeti nach aussen gegen das Hornhautepithel	Die Verklebung der Wundränder ist sicher. Man findet ein circumskriptes Pupillarexsudat	Es ist keine Epitheleinsenkung vorhanden. In der oberen und mittleren Schicht sind die Zellenkörper in eine körnige Masse zerfallen	dto.	dto.	1 bis 2 Mitosen	dto.

III	2 te Stunde	4 mm	2%	Nicht perforirende Wunde etwa in verticaler Richtung	Die Wundränder klaffen auseinander	Die Epithelschicht i. an den Wundrändern geschnitten. Es zeigt sich keine Epitheleinsenkung. Die platten Zellen sind geschrumpft	Die Wunde ist stark geklafft und bildet einen nach aussen geöffneten Trichter		5 bis 8 Mitosen. Verschiedene Formen der Zellentheilungsfiguren	Einige Mitosen sind in der Nähe der Wunde vorhanden
IV	3 te Stunde	3 mm	2%	Perforirende Schnittwunde. Die Schnittführung erfolgt von innen nach aussen	Die Wundränder sind fest verklebt	Das Hornhautepithel verschiebt sich nur ein klein wenig nach d. Wundkanal hin. Die Veränderung d. Epithelzellen ist unbedeutend. Nur die platten Zellen sind geschrumpft und zeigen ein körniges Aussehen	In der Mitte des Wundkanals greifen die beiden Wundränder zusammen und bilden einen primären lamellären Verschluss. Der hintere Wundtrichter ist mit einem fibrinartigen Pfropfe ausgefüllt	Die Descemeti und ihr Endothel sind verschrumpft	10 bis 15 Mitosen	Mitosen in Fusszellen. Zahlreiche Mitosen befinden sich in einer gewissen Entfernung von der Wunde
V	4 te Stunde	4 mm	2%	dto.	dto.	Das Hornhautepith. senkt sich u. füllt den ganz schmalen vord. Wundtrichter aus. Die Epithelzellen sind stark geschrumpft, besonders in der Nähe d. Wunde ist diese Veränderung gross	Es zeigt sich ein verbreiteter primärer lamellärer Verschluss. Der vordere und hintere Wundtrichter sind ganz schmal. Letzterer ist mit Gerinnungsmasse ausgefüllt	dto.	10 bis 15 Mitosen	Einige Mitosen sind ganz in der Nähe der Wundränder vorhanden

Tabelle IV.

Versuche mit Cocaïn.

Nr.	Alters-stadium d. Wunde	Länge der Schnitt-wunde	Prozent-satz des Cocains	Art der Wunde und der Schnitt-führung	Klinischer Befund der Wunde	Mikroskopischer Befund				
						Verhalten der Epithelzellen	Verhalten des Wundkanals	Verhalten der Descemeti u. ihr. Endothels	Mitosen	
									Zahl	Stelle
VI	12 te Stunde	6 mm	5 %	Nicht perfo-rirende Wunde im Pupillar-gebiete, etwa in hori-zontaler Richtung	Die Wund-ränder sind scharf ge-klafft und haben das Aussehen ein. frisch ge-schnittenen Wunde	Es bildet sich eine kleine Epi-theleinsenkung. In der oberen und mittleren Schicht gehen d. Zellenkörper zu Grunde. Die cylindrischen Zellen sind stark geschrumpft	Es zeigt sich eine trichter-förmige Wundspalte, welche nach aussen stark klafft		ca. 5 Mitosen	In Fusszellen. Die Mitosen sind auf der Hornhaut-oberfläche verstreut
VII	15 te Stunde	5 mm	2 %	Perforirend. Wunde. Die Schnittführ. geschieht v. innen nach aussen	Die Wund-ränder sind verklebt, es bildet sich eine vordere Synechie. In der Kammer sieht man ein schleimiges Exsudat	Die Epithel-zellen haben den vorderen Theil des Wundkanals gedeckt. Die Zellen dieses Pfropfes liegen lock. aneinand. Die cylindrisch. Zellen bilden Vacuolen	Es ist kein primärer la-mellärer Ver-schluss vor-handen. Der grössere Theil des Wund-kanals ist mit einem fibrin-artig. Pfropfe vollständ. aus-gefüllt	Die Descemeti und ihr Endo-thel sind ein-gerollt, sonst ist keine Ver-änderung vor-handen	3 bis 5 Mi-tosen	In dem Epi-thelpfropfe findet man keine Mitosen. Die grösste Anzahl der-selben zeigt sich in Fuss-zellen u. zwar in der Nähe der Wunde

VIII	24te Stunde	3 mm	2%	Perforirend. Wunde, etwa in verticaler Richtung	Die Wundränder sind fest verklebt	Der vordere Theil des Wundkanals ist mit dem Epithelpfropf ausgefüllt. Es bildet sich eine ziemlich tiefe Grube. Die platten Zellen gehen meistens zu Grunde. Die cylindrisch. Zellen bilden Vacuolen	Der hintere Wundkanal ist mit einer fein gestreiften fibrinösen Masse ausgefüllt	dto.	3 bis 5 Mitosen	In dem Epithelpfropfe findet man ein oder zwei Mitosen
IX	48te Stunde	5 mm	5%	Nicht perforirende Wunde im Pupillargebiete	Die Wundränder sind abgeflacht	Die Epithelzellen füllen den ganzen Wundtrichter aus	Es bildet sich ein breiter Wundtrichter		ca. 5 Mitosen	In dem Epithelpfropfe findet man ein oder zwei Mitosen

In der Wiederherstellung der vorderen Kammer konnte kein Unterschied zwischen cocaïnisirtem und nicht cocaïnisirtem Auge bemerkt werden. Dieselbe war entsprechend der Schnittlänge gewöhnlich 15 bis 20 Minuten nach der Operation wiedergebildet. Die Festigkeit, also die Verklebung der Wunde, war ganz dieselbe, ob Cocaïn angewandt oder nicht gebraucht war. Mellinger fand hier bei einem seiner Experimente einen Unterschied insofern, als bei einem cocaïnisirten Auge die Wunde durch äussere Veranlassung leicht gesprengt werden konnte, während sie bei einem nicht cocaïnisirten in diesem Falle unverändert blieb. In den meisten Fällen fand ich die Wundränder bei cocaïnisirten Augen gewöhnlich scharf ausgeprägt. Bei einem Versuche hatten die Wundränder nach 12 Stunden das Aussehen wie diejenigen einer frisch geschnittenen Wunde, während ich bei nicht cocaïnisirten Augen dies niemals beobachtet habe. Dalén bemerkte einige Minuten nach der ersten Einträufelung gewöhnlich zuerst auf der Mitte der Hornhaut ein Grübchen von der Grösse eines Stecknadelkopfes. Allmählich bildeten sich immer mehr solcher Grübchen, und diese flossen zu unregelmässig ausgebuchteten Vertiefungen zusammen, zwischen welchen er hier und da Inseln von normalem Aussehen wahrnehmen konnte. Dieser Ansicht kann ich mich nicht anschliessen. Vielmehr bin ich der Meinung, dass die Bildung von Grübchen bei einer 1 bis 2% Cocaïnlösung unbedeutend ist. Ich habe nur in einem Falle, wo ich eine 5% Cocaïnlösung eingeträufelt hatte, ein in der Mitte der Cornea verbreitetes leicht rauhes Aussehen des Hornhautepithels beobachtet, während auf dem nicht cocaïnisirten anderen Auge des Kaninchens Veränderungen nicht wahrzunehmen waren. Diese Erscheinung war bei seitlicher Beleuchtung sicher als ein Epitheldefekt aufzufassen.

Zur mikroskopischen Untersuchung habe ich das frische enucleirte Auge theils in Formol, theils in Sublimatlösung fixirt. Die Härtung erfolgte in Alkohol von zunehmender Stärke, und dann wurde das Auge in Celloidin eingebettet. Bei der Färbung der Schnitte habe ich verschiedene Methoden angewendet.

Der mikroskopische Befund zeigte sich etwa folgendermassen:

Die platten Zellen waren im Ganzen bedeutend verkleinert (Fig. 6, P.) und deren Kern etwas geschrumpft. Sie zeigten manchmal die Stabform. In der mittleren Schicht des Hornhautepithels hatten die Zellen geschrumpfte Kerne. Die Grenzen der einzelnen Zellen waren verschwunden, und die Zellen untereinander in veränderter Lage. In einigen Fällen ging

der Zellkörper zu Grunde, indem er in eine körnige Masse zerfiel. Was die Zellen in der Basalschicht anbetrifft, so sah man dort Anfangs die Kerne zusammengedrückt und geschrumpft. Der Charakter der cylindrischen Zellen war auch verändert, indem sie auseinandergerückt erschienen und eine mehr rundliche Form angenommen hatten. Nicht selten wurde der Protoplasmatheil der Zellen abgeschnürt und bildete Vacuolen (Fig. 6, V.). Alle die besprochenen Veränderungen der Epithelzellen sind dadurch erklärlich, dass eine Verkleinerung und ein Schwund ihrer Bestandtheile wahrzunehmen ist und dass gleichzeitig auch die physiologische Leistung der Gewebe herabgesetzt wird. Diese Veränderungen sind also eine Ernährungsstörung der Epithelzellen in Folge der

Fig. 6.

Cocaïnanwendung. Zu bemerken ist noch, dass die Kariokinesenbildung der Epithelzellen auf cocaïnisirtem Auge auffallend geringer als auf nicht cocaïnisirtem ist. Man findet eine Stunde nach der Verletzung fast gar keine Kariokinese. Nach zwei Stunden beobachtet man 5 bis 8 und endlich drei Stunden nach der Operation 10 bis 15 Figuren. Diese sind aber bei nicht cocaïnisirtem Auge in doppelter Anzahl zu finden. Dadurch tritt auch im ersten Falle die Epitheleinsenkung erst drei Stunden nach der Verletzung ein, während sie im letzteren Falle schon nach zwei Stunden vorhanden ist. Figur 3 zeigt den Epithelpfropf, wie er sich im Laufe von 24 Stunden bei nicht cocaïnisirtem Auge gebildet hatte, während Figur 7 dasselbe Entwicklungsstadium des Epithelpfropfs bei cocaïnisirtem Auge darstellt. Ein Vergleich beider Figuren führt zu dem Resultat, dass die Massigkeit des Epithelpfropfs bei Nichtanwendung des Cocaïns bedeutender ist, als bei Anwendung desselben, und dass die Epithelschichten im letzteren Falle ein mehr geschrumpftes Aussehen haben, als im ersteren. Figur 3 stellt das linke, Figur 7 das rechte Auge desselben Kaninchens dar. Bis auf die Anwendung des Cocaïns bei dem rechten Auge war der Gang der experimentellen Untersuchung beiderseits derselbe.

Diese wenig lebhafte Kerntheilung scheint dafür zu sprechen, dass das Cocaïn auf die Epithelzellen wie ein Zellgift wirkt.

Alle diese Veränderungen der Epithelzellen schwanken je nach der Stärke der angewandten Cocaïnlösung. In einem Falle, bei dem eine 5% Cocaïnlösung einerseitig gebraucht worden war, zeigt sich eine starke Epithelveränderung und zwar in der Weise, dass die Cornea nur mit

cylindrischen Zellen bedeckt war. Schon bei der makroskopischen Untersuchung hatte die Cornea ein leicht rauhes Aussehen.

Nun möchte ich auf das Verhalten des Wundkanals etwas näher eingehen. Nach Mellinger stört das Cocaïn den primären lamellären Wundverschluss dadurch, dass

Fig. 7.

es die Elasticität der Hornhaut beeinträchtigt; ausserdem verhindert es auch die Bildung eines Gerinnungspfropfes im parenchymatösen Theile der Hornhautwunde. So füllt sich der ganze Wundkanal mit einem rein epithelialen Verschlusse, welcher aus sehr locker aneinanderliegenden Epithelzellen besteht. Diese verschieben sich leicht und führen so zum Klaffen der Wunde und zum Abfliessen des Kammerwassers. Das Ausbleiben des Fibrinpfropfes erklärt Mellinger nach Würdinger'scher Untersuchung als eine durch Cocaïn hervorgerufene hochgradige interlamelläre „Lymph-Anämie".

Bei meiner experimentellen Untersuchung konnte ich obige Erscheinungen nicht constatiren. Auch fand ich nicht wie Würdinger eine Verdünnung des Cornealparenchyms bei cocaïnisirtem Auge. Wie ich schon in den Tabellen III und IV erwähnt habe, beobachtete ich trotz reichlicher Cocaïnanwendung, dass die Hornhautlamellen in der Mitte der Wunde ineinandergriffen und einen primären lamellären Verschluss bildeten. Dagegen konnte ich bei nicht cocaïnisirtem Auge einigemal ein starkes Auseinanderklaffen der beiden Wundränder feststellen. Folglich möchte ich behaupten, dass bei der Bildung des primären lamellären Wundverschlusses das Cocaïn nicht hinderlich ist, sondern dass hierbei die Grösse

der Wunde eine bedeutende Rolle spielt. Was den fibrinartigen Pfropf anbetrifft, welcher zunächst den ganzen Wundkanal ausfüllt, so konnte ich zwischen cocaïnisirtem und nicht cocaïnisirtem Auge keinen Unterschied auffinden. Wie ich schon vorhin erwähnt habe, hat sich dieser Pfropf aus gerinnendem Kammerwasser gebildet und hat somit keine grosse Bedeutung für den Lymphsaft der Corneallamellen. Mellinger glaubt, dass das Cocaïn die Bildung eines primären lamellären Wundverschlusses und das Entstehen eines Gerinnungspfropfes verhindert. Wenn dies der Fall ist, so sollte sich aber die Wiederherstellung der vorderen Kammer verzögern. Ich fand, dass sich die Wiederherstellung der Vorderkammer bei Benutzung des Cocaïns oder bei Nichtanwendung desselben in der gleichen Zeit vollzog. —

Aus den ausgeführten Thatsachen möchte ich nun den Schluss ziehen:

Das Cocaïnum muriaticum ruft Veränderungen der Zellen des Hornhautepithels hervor und stört die Bildung der Kariokinese wahrscheinlich deshalb, weil es der Zellensubstanz Wasser entzieht und vielleicht auch auf sie eine specifische Giftwirkung ausübt. Dadurch tritt die Epitheleinsenkung nach dem Wundkanal erst später als bei nicht cocaïnisirtem Auge ein. Das Cocaïn ist aber weder dem primären lamellären Verschlusse, noch der Bildung des Fibrinpfropfes hinderlich. Diese beiden Erscheinungen sind allein von der Grösse der Wunde abhängig.

Zum Schlusse sei es mir gestattet, meinem hochverehrten Lehrer, Herrn Geheimrath Professor Uhthoff und Herrn Privatdocent Dr. Heine für die Ueberlassung des Materials und ihre freundliche Unterstützung bei meiner Arbeit meinen ehrerbietigsten Dank auszusprechen.

Literatur-Verzeichniss.

1. Güterbock, Studien über die feineren Vorgänge bei der Wundheilung per primam intentionem an der Cornea. Virchow's Archiv, Bd. L. — 2. Gussenbauer, Ueber die Heilung per primam intentionem. Archiv f. klin. Chirurgie, Bd. XII. — 3. Wyss, Ueber Wundheilung der Hornhaut. Virchow's Archiv, Bd. LXIX. — 4. Neese, Ueber das Verhalten des Epithels bei der Heilung von Linear- und Lanzenmesserwunden in der Hornhaut. Arch. f. Ophthalmologie, Bd XXXIII. — 5. Ranvier, Une théorie nouvelle sur la cicatrisation et le rôle de l'épithélium antérieur de la cornée dans la guérison des plaies de cette membrane. Comptes rendus de l'Académie de sciences 1896, N. O. 26. — 6. Becker, Graefe-Saemisch, Handbuch der Augenheilkunde, Bd. V. — 7. Peters, Regeneration des Epithels der Cornea. Bonn 1885. — 8. Becker, Atlas der topographischen Anatomie des Auges, Lief. I, Tafel V und VI. — 9. Lott, Ueber den feineren Bau und die physiologische Regeneration des Epithels. Med. Centralbl. 37. — 10. Langer-

haus, Ueber mehrschichtige Epithelien. Virchow's Archiv, Bd. 58. — 11. Vossius, Ueber das Wachsthum und die physiologische Regeneration des Epithels der Cornea. Archiv f. Ophthalmologie. Bd. XXVII. — 12. Koller, Vorläufige Mittheilung über locale Anästhesirung am Auge. Bericht über die sechzehnte Versammlung der Ophthalmologischen Gesellschaft. Heidelberg 1884. — 13. Bunge, Ueber schädliche Wirkungen des Cocaïns auf die Hornhaut. Klinische Monatsbl. f. Augenheilkunde 1885. — 14. Mellinger, Experimentelle Untersuchungen über die Entstehung der in letzter Zeit bekannt gewordenen Trübungen der Hornhaut nach Staarextraction. Archiv f. Ophthalmologie, Bd. XXXVII. — 15. Pflüger, Cocaïn. Centralbl. f. prakt. Augenheilkunde 1885. — 16. Gunn, Ophth. Soc., 1890. — 17. Brunner, Recurrent keratitis superficialis punctata, in which the use of cocaine aggravated the symptoms. Ophth. Soc., 1892. — 18. Bellarminoff, Zur Frage über die Wirkung des Cocaïns auf das Auge. Klinische Monatsbl. f. Augenheilkunde, 1885. — 19. Wicherkiewicz, Zur schädlichen Wirkung des Cocaïns. Centralbl. f. Augenheilkunde, 1885. — 20. Pflüger, Pathologische und physiologische Wirkung des Cocaïns, Irisbewegung, mydriatische Wirkung des Atropin. Klinische Monatsbl. f. Augenheilkunde, 1886. — 21. Würdinger, Experimentelle und anatomische Untersuchungen über die Wirkungen des Cocaïns auf die Hornhaut. Münchener medicinische Wochenschrift, 1886. — 22. Mellinger, Schädlicher Einfluss des Cocaïnum muriaticum auf die erste Vereinigung von Hornhautwunden. Beiträge zur Augenheilkunde. Festschrift, Schiess-Gemusens gewidmet 1893. — 23. Block, Genezing van corneawonden na cocaine Gebruik. Medisch Weekblad 1894. — 24. Dalén, Ueber das Holokaïn und dessen Einwirkung auf das Hornhautepithel und auf die Heilung perforirender Hornhautschnitte. Mittheilungen aus der Augenklinik des carolinischen medico-chirurgischen Institutes zu Stockholm. 1899.

Lebenslauf.

Ich, Atsuhiko Masugi, wurde zu Kioto in Japan am 5. August 1872 geboren, bin Buddhist und Sohn des practischen Arztes Gento Masugi. Nachdem ich die Elementarschule besucht hatte, absolvirte ich das Gymnasium in Kioto, woselbst ich im Jahre 1890 mit dem Zeugniss der Reife entlassen wurde. Im Mai 1890 begann ich mit dem Studium der Medicin in Kioto und erlangte im August 1894 die Approbation als practischer Arzt. Hierauf beschäftigte ich mich ein Jahr lang an dem hygienischen Institut der Universität Tokio. Seit 1898 bin ich zum Zwecke weiterer medicinischen Studien nach Deutschland beurlaubt. Am 9. Mai 1899 wurde ich an der hiesigen Universität immatriculirt und war bis jetzt Volontärassistent der Königlichen Augenklinik.

Während meines Aufenthaltes hierselbst hörte ich die Vorlesungen der Herren:

Filehne, Flügge, Groenouw, Hasse, Heine, Kast, Küstner, von Miculicz-Radecki, Ponfick, Uhthoff.

Allen diesen Herren, insbesondere aber meinem hochverehrten Chef, Herrn Geheimrath Professor Dr. Uhthoff, sowie Herrn Privatdocent Dr. Heine spreche ich auch an dieser Stelle meinen tiefgefühlten Dank aus.

Thesen.

I. Das Cocaïn ist bei der Bildung des primären lamellären Wundverschlusses der Cornea nicht hinderlich.

II. Der erste Verschluss der Hornhautwunden erfolgt infolge von Kariokinese und nicht durch mechanische Verschiebung des Epithels.